Ueber einen Fall

von

acuter haemorrhagischer Myelitis

im

Cervicalteile des Rückenmarks

Aus der medizinischen Abteilung des
Bürgerspitals in Basel
Vorsteher: **Prof. Dr. Gerhardt**

Inaugural-Dissertation

zur

Erlangung der Doktorwürde

der

hohen medizinischen Fakultät

der

Universität Basel

vorgelegt von

Alexander Rosenstein

aus **Melitopol** (Russland)

BASEL
Buchdruckerei Brin & Cie.
1908.

Meinem teueren

Vater

in Liebe und Dankbarkeit

gewidmet


Digitized by the Internet Archive
in 2026

https://archive.org/details/uebereinenfallac0000alex

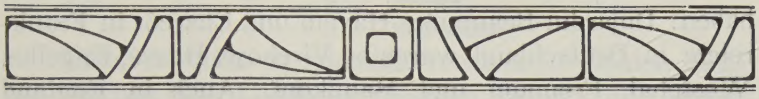

Erst in der zweiten Hälfte des vorigen Jahrhunderts wurde durch die Verfeinerung der pathologisch-anatomischen Untersuchungsmethoden und durch die Vervollkommnung der klinischen Diagnostik eine ganze Anzahl verschiedenartiger Erkrankungen des Rückenmarks in klinischer und anatomischer Hinsicht scharf gegen einander abgegrenzt.

So erfuhr auch das Gebiet der Myelitis eine ausführliche Beschreibung und eine Trennung von den anderen Rückenmarksaffektionen.

Bis zum Anfang des vorigen Jahrhunderts hat man die Entzündung des Rückenmarks von der seiner Häute nicht unterscheiden können: beide Affektionen wurden unter gemeinschaftlichem Namen „Rhachialgitis" oder „Spinitis" zusammengefasst.

Der Name „Myelitis" wurde nach v. Leden zuerst von Leonardi eingeführt, der unter „Myelitis" noch Erkrankungen des Markes und seiner Hülle verstand.

Der erste Versuch, die Rückenmarksentzündung von der seiner Häute zu trennen, geschah durch die Arbeiten von Harless und Kloss, indessen kann die definitive Begründung der Myelitis als Entzündung der Rückenmarksubstanz erst seit Ollivier's und Abercrombie's berühmten Werken datiert werden.

Wenn diese beiden Autoren ihre Arbeiten nur auf klinische Beobachtung und markroskopische Befunde bei Autopsien bei damals noch ungenügenden Kenntnissen über den Bau des Nervensystems gestützt haben, so waren doch ihre Beobachtungen für ihre Zeit mustergültig.

Die Entwickelung unserer Kenntnisse in der normalen Anatomie und Histologie des Rückenmarkes ging Hand

in Hand mit der Entwickelung der allgemeinen Pathologie und speziellen pathologischen Anatomie und Histologie dieses Organes. Zu jener Zeit erscheint eine ganze Anzahl von Arbeiten, die hier bahnbrechend gewirkt haben: Dujardin-Beaumetz, Hayem und Charcôt in Frankreich; in Deutschlaud waren es Virchow, Hasse, Engelke, Westphal, Fromann und Mannkopf. Auch in England ist die akute Myelitis Gegenstand mehrfacher Bearbeitung geworden: Brown-Séquard, Lockhart Chlark und andere.

Im Anfange der siebenziger Jahre erscheint v. Leyden's Werk „Klinik der Rückenmarkskrankheiten" wo er gestützt auf zahlreiche pathologisch-anatomische Kenntnisse alles bisher Beobachtete zusammengestellt und kritisch gesichtet hat. Er war schon im Stande, den Begriff der Myelitis sehr einzuengen und zugleich die Myelitis selbst in eine Anzahl von Einzelformen zu zerlegen. Von da an beginnt die neueste Periode der Forschung über das Wesen und die Krankheitsformen der Myelitis. Man bemüht sich, den Begriff der Myelitis vom pathologisch-anatomischen Gesichtspunkte schärfer und präziser zu definieren.

Auch in den drei letzten Decenien war die akute Myelitis Gegenstand zahlreicher Forschungen. Die letzten Arbeiten von Leyden, Goldscheider, Strümpell, Redlich, Schmaus, Oppenheim und vielen anderen Autoren geben uns jetzt ein ziemlich gut abgeschlossenes Bild dieser Erkrankung, welches sich etwa in folgender Weise darstellen lässt.

Die Myelitis acuta ist an kein bestimmtes Alter gebunden. Am häufigsten werden Personen im mittleren Lebensalter ergriffen. Im Kindesalter kommt die akute Myelitis weit seltener vor als die Poliomyelitis anterior.

Die Symptome beginnen oft mit Prodromalerscheinungen, die in mehr oder weniger deutlich ausgeprägten abnormen Sensationen und Motilitätsstörungen bestehen können. Ausserdem sind Paraesthesien, Gliederschmerz, Muskelzuckungen, Blasen- und Mastdarmlähmung als Prodrome beobachtet worden.

Die Schnelligkeit der Entwickelung der Krankheits-

erscheinungen schwankt gewöhnlich innerhalb gewisser Grenzen, sodass von Leyden unterscheidet:

1. Myelitis apoplectica
2. „ acuta
3. „ subacuta.

Unter Myelitis apoplectica versteht v. Leyden Fälle, bei welchen die Lähmung plötzlich beginnt und schnell ihre Höhe erreicht. zuweilen geschieht dies in 1—2 Stunden, häufiger in 6, 8, 12 bis 24 Stunden. Als Myelitis acuta sind diejenigen Fälle zu verzeichnen, bei welchen sich die Lähmung in einem oder wenigen Tagen zur vollen Höhe entwickelt. Bei Myelitis subacuta brauchen die Krankheitssymptome mehrere Tage oder einige Wochen bis sie ihre volle Entwickelung erreichen.

Die myelitischen Symptome zeigen gewisse Verschiedenheiten je nach dem Höhensitz des myelitischen Herdes, sodass man nach Localisation der Erkrankung folgende Formen der Myelitis unterscheiden kann:

1. Myelitis cervicalis
2. „ dorsalis
3. „ lumbalis.

Am häufigsten kommt die Myelitis dorsalis und lumbalis vor; die cervicale Form ist eine grosse Seltenheit.

Die durch entzündliche Erkrankung des Rückenmarks hervorgerufenen Störungen der nervösen Funktionen lassen sich einteilen in solche der Motilität, der Sensibilität, der Reflexe und in trophische Störungen, die sich natürlich je nach der Lokalisation verschieden gestalten, Bei der Myelitis dorsalis finden wir die Beine gelähmt. Die Lähmung ist in der Regel mit Steifigkeit verknüpft, sowie mit Erhöhung der Sehnenphänomene. An den unteren Extremitäten stellt sich gewöhnlich eine Kontraktur ein, und zwar nach den Erfahrungen von Bruns am häufigsten eine Streckkontraktur aller Gelenke. v. Leyden und Goldscheider erklären allerdings die primaere Beugekontraktur für häufiger. Die Kontraktur wechselt im Anfange an Stärke, fehlt nach dem Schlafe oder zeigt sich nur bei brüsken passiven Bewegungen, später wird sie dauernd. Es treten gelegentlich vorübergehende

motorische Reizerscheinungen auf. Die gelähmten Muskeln der unteren Extremitäten werden manchmal von Zuckungen ergriffen, welche zuweilen von plötzlichen durchfahrenden Schmerzen begleitet sein können.

Die oberen Extremitäten bleiben normal. Die sensiblen Lähmungserscheinungen verhalten sich im einzelnen Falle sehr verschieden. So kann eine deutliche Anaesthesie in manchen Fällen während des ganzen Verlaufes fehlen, während in anderen Fällen das Gebiet der Anaesthesie sehr bald der Erkrankungshöhe des Rückenmarks entspricht. Die obere Begrenzung des anaesthetischen Gebietes wird zuweilen durch eine Zone gebildet, in welcher der Kranke Gürtelschmerz empfindet.

Es können verschiedene Qualitäten der Hautsensibilität getroffen werden, wie z. B. Druck-, Ortsinn, Temperatursinn, Schmerzgefühl und Muskelsinn. Es wurde bei Myelitis auch verlangsamte Leitung des Schmerzgefühls, Hyperaesthesien, Doppelempfindung, Summation der Reize beobachtet. Die Blase und der Mastdarm sind gelähmt. Es kommt zur Harnverhaltung, resp. Incontinentia urinae et alvi. Ebenso ist die Potenz erloschen; zuweilen kommt Priapismus vor, oder die Erektionen stellen sich bei Katheterisation ein. Dazu kommen nicht selten an den gelähmten Körperteilen secretorische, vasomotorische und trophische Störungen, die sich im Auftreten von Oedemen, erhöhter Temperatur und Rötung der gelähmten Glieder, Anomalien der Schweisssecretion äussern können.

Seltener ist der Ausbruch von papulösen und blasigen Exanthemen. Viel häufiger und gefährlicher als die oben genannten Erscheinungen ist das Auftreten des Decubitus, der gewöhnlich die Gegend des os sacrum, der Trachanteren und Fersen betrifft.

Bei der Lokalisation der Erkrankung im Lumbal- oder Sakralteile des Markes erfährt das Krankheitsbild folgende Modifikationen.

Die Lähmung der unteren Extremitaeten ist alsdann eine schlaffe, degenerative. Die Sehnenphänomene sind aufgehoben, die Hautreflexe erloschen; die Anaesthesie

reicht nur bis etwa in die Leistengegend. Blasen- und Mastdarmlähmung ist noch schwerer ausgeprägt. Bemerkenswert ist die schnelle Entwickelung schwerer trophischer Störungen an den Beinen und Gesäss.

Eine Beschränkung der Myelitis auf den Conus terminalis ist sehr selten. Ihre Symptome sind nach Oppenheim: Lähmung der Blase und des Mastdarmes, Impotenz, Anaesthesie in der Gegend des Anus, Perineums, am Scrotum, Penis und an der Innenfläche der Oberschenkel, ev. degenerative Atrophie im Ischiadicusgebiet.

Bei der äusserst seltenen Myelitis cervicalis kann man wiederum mehrere Krankheitsbilder beobachten, je nach der Lokalisation des myelitischen Herdes. Ist die Halsanschwellung in ihrer ganzen Ausdehnung betroffen, so haben wir eine schlaffe Lähmung mit degenerativer Atrophie und Fehlen des Tricepsreflexes an den Armen mit spastischer Lähmung der Beine und des Rumpfes. Arme und Beine, sowie der Rumpf sind anaesthetisch. Es kommen zuweilen die sogenannten oculopupillären Symptome, welche auf der Erkrankung der Sympaticusfasern für das Auge beruhen, vor. Blase und Darm verhalten sich wie bei dorsaler Myelitis.

Betrifft die Myelitis den oberen Halsteil, so fehlt auch an den Armen die Atrophie; diese befinden sich wie die Beine im Zustande spatischer Parese oder Lähmung. An der Anaesthesie ist natürlich wieder der ganze Körper beteiligt. Die Atmung ist bei der Myelitis der Cervicalanschwellung immer erschwert, da die sämtlichen Intercostalmuskeln gelähmt sind. Wenn die Erkrankung weiter hinaufreicht, so wird die Situation sehr gefährlich, weil der im vierten Segment gelegene Phrenicuskern ergriffen wird und dann ist die Asphyxie unvermeidlich.

Auch bei cervicaler Myelitis kann Priapismus bestehen. Auch kann Hyperpyrexie auftreten. Endlich findet sich eine Steigerung der Pulsfrequenz.

Die Störungen des Allgemeinbefindens sind bei der acuten Myelitis meist sehr erhebliche. So kann besonders bei den sehr acuten Formen im Anfang hohes Fieber bestehen; in vielen Fällen geht Fieber, allgemeine Abge-

schlagenheit, Appetitlosigkeit den eigentlich specifischen Krankheitssymptomen voran.

Die Dauer der acuten Myelitis ist sehr verschieden. Einige Fälle kamen im Laufe eines oder weniger Tage ad exitum, während andere sich Wochen, sogar Monate und Jahre lang hinzogen.

Die Prognose der Myelitis ist sehr schlecht, aber nicht immer letal. Die prognostischen Erwägungen werden abhängen von der mehr oder weniger grossen Raschheit des Eintretens und Fortschreitens der Erkrankung auf dem Quer- und Längsschnitte des Markes, von dem Höhensitze oder Vorhandensein ernster das Leben bedrohender Complikationen. Eine gewisse Rolle bei der Prognose spielen nach Oppenheim die aetiologischen Momente: die Fälle mit klarer infektiöser Aetiologie erwiesen sich prognostisch günstiger als die mit unklarer Ursache. Als besonders günstig hebt Oppenheim die gonnorrhoische Myelitis hervor; ferner Fälle, bei denen sich neben myelitischen deutliche neuritische Symptome finden; anderseits weist er auf die schlechten Aussichten der Myelitis bei der Tuberculose, bei Puerperium und bei Sepsis hin.

Aetiologie der Myelitis.

Das Kapitel über die Aetiologie ist bei der Myelitis ein ziemlich dunkles. Wenn es auch gelingt manche Fälle auf bestimmte Ursachen (Trauma, Compression) zurückzuführen, so bleibt doch immerhin noch eine Anzahl übrig, in denen man keinerlei genügende Erklärung für das Zustandekommen der Krankheit auffinden kann.

Als Ursachen der Myelitis bezeichnen die älteren Autoren körperliche Ueberanstrengung, Gemütsbewegung, sexuelle Exzesse. Ferner wird als ursächliches Moment die plötzliche Unterdrückung starker Fussschweisse, der Menstruations- und Haemorrhoidalblutung beschuldigt — Ursachen, die vielfach angezweifelt sind.

Diese Momente treten aber ganz in den Hintergrund gegenüber der Infektion und Intoxication, deren aetiologische Bedeutung durch klinische und experimentelle Beobachtungen über jeden Zweifel sichergestellt sind. Es ist eine grosse Menge von Material angesammelt worden,

über welches in zusammenfassenden Mitteilungen von v. Leyden, Redlich, Mager, Potzter, Grasset und Vaillard, Marinesco, Schiff und anderen ausführlich berichtet wird.

Es sei hier nur hervorgehoben: das Auftreten der acuten Myelitis im Gefolge von Tyhus abdominalis (Curschmann, Schiff); von Gonnorrhoe (de Gueldre und Sano, Dufour, Hayem und Parmentier, v. Leyden, Raymond, Minor); von Influenza (v. Leyden, Evan); von Panaritium (v. Strümpell); wichtig ist ferner das Vorkommen der Myelitis im Anschluss an Angina (Hochhaus, Schmaus), ferner die Myelitis post partum (Brush), im Anschluss an Cystitis (Hochhaus, Rabes und Vernali), an Pneumonie (Fürstner). In einem Falle sah H. Oppenheim Myelitis im unmittelbaren Anschluss an die Impfung auftreten. Sie entsteht ferner nicht selten infolge von Syphilis, im Geleit der Tuberkulose. Hierbei ist ganz abzusehen von den echt- syphilitischen resp. tuberkulösen Rückenmarkserkrankungen, in denen die spezifische Neubildung im Rückenmark selbst entsteht oder von der Umgebung (Wirbel, Meningen) ausgehend, dasselbe angreift. Wir beobachten bei Syphilitischen und Tuberkulösen auch eine Form der Myelitis, die sich weder klinisch noch anatomisch als eine spezifische kennzeichnet. In 19 von Douglas und Singer untersuchten Fällen wurde 17mal Syphilis als veranlassendens Moment angenommen. Ritter teilt sechs Fälle von Myelitis mit, welche sich im Anschluss an acute Infektionen entwickelt hatten und zwar einer davon nach Scharlach, zwei hei Diphterie, drei bei Lues. Auch die Malaria kann zu Myelitis führen. Unklar ist noch ihr Zusammenhang mit den Erkrankungen des Harnapparates (Paraplegiae urinariae). Auch die Entstehung der Myelitis aus einer ascendirenden Neuritis ist noch nicht klargestellt. Trotz einer sehr reichen Zahl von daraufhin untersuchten Fällen ist der Nachweis von Mikroorganismen in dem entzündeten Mark nur selten geliefert worden, und dann handelte es sich meistenteils nicht um die Erreger der primären Infektionskrankheit, sondern um nachträgliche Infektion mit gewöhnlichen Eitererregern, Streptococcen, Staphylococcen und Bacte-

rium coli, so dass man geneigt ist, die Myelitis auf eine Misch- oder Sekundärinfektion zurückzuführen. Ebenso ist es noch zweifelhaft, ob die organisierten Infektionsträger selbst oder ihre Toxine die Erreger dieser Krankheit sind.

Ausser den gewöhnlichen Eitererregern wurden noch folgende Mikroorganismen gefunden: Typhusbacillen, Pneumococcen, Meningococcen, Influenzabacillen und andere.

Ausführliches darüber findet sich in den Arbeiten von Albrecht und Ghon und bei Weichselbaum.

Durch Intoxicationen, besonders Metallintoxicationen, entstehen mehr chronische oder subacute Myelitiden. Auch nach Vergiftungen mit Kohlenoxyd, Leuchtgas, Schwefelkohlenstoff, Chloroform und Nitrobenzin sah man Krankheitszustände, die wahrscheinlich hierhergehören. Schliesslich kommen Myelitiden vor, deren Aetiologie noch vollkommen rätselhaft bleibt.

Pathologische Anatomie der Myelitis.

Die frisch entzündlich veränderte Rückenmarksubstanz zeigt in manchen Fällen makroskopisch kaum einen besonderen Befund, oder nur leichte Hyperaemie und weiche Beschaffenheit; meist ist sie aber deutlich geschwollen und von so weicher Consistenz, dass sie über die Schnittfläche hervorquillt.

Man hat sich gewöhnt, nach dem Befunde mit dem blossen Auge die Myelitis in drei Stadien einzuteilen. v. Leyden und Goldscheider unterscheiden eine rote, eine gelbe und eine weisse oder graue Erweichung; das letzte Stadium bildet den Uebergang in die Sclerose.

Im ersten Stadium sind sehr charakteristisch die Veränderungen der Gefässe; Erweiterung und strotzende Füllung der Kapillaren und der kleinen Arterien; Austritt weisser und roter Blutkörperchen; zunächst in die Arterienwand und von da in das umgebende Gewebe; Durchsetzung des ganzen Markes mit weissen und zum Teil mit roten Blutkörperchen — kleinzellige Infitration; reichliche Haemorrhagien grösseren und kleineren Umfangs in die Umgebung der Blutgefässe. Die Nervensub-

stanz selbst erscheint bereits in diesem Anfangsstadium gewöhnlich bedeutend alteriert, und zwar besteht die wesentliche pathologische Veränderung in einer Verdickung und Schlängelung der Fasern mit Quellung des Axencylinders. Die Nervenfasern zeigen alle Stadien des Zerfalls: Quellung und Frakturierung der Markscheiden; schliesslich vollständiger Zerfall der Marksubstanz bei reichlichem Auftreten von Körnchenzellen. Auch an den Ganglienzellen findet man Schwellungszustände, was am deutlichsten an den multipolaren Zellen der Vorderhörner hervortritt. Dieselben (Ganglienzellen) verlieren ihre Gestalt, werden rundlich und plump, die Dendriten brechen ab oder verlieren sich ganz. Die Ganglienzellen sind dann schwer, nicht selten nur durch ihre Lage im Zentrum des Querschnittes als solche zu erkennen.

Das zweite Stadium, die gelbe Erweichung, ist dadurch charakterisiert, dass die Gefässfüllung sich vermindert, die Quellungserscheinungen zurücktreten, die Blutextravasate mit Zurücklassung von Pigment resorbiert werden; dafür tritt eine starke fettige Degeneration mit Zerfall ein, so dass die Erweichung bis zum Flüssigwerden vorschreiten kann.

Im dritten Stadium sind die Zerfallsmassen zum Teil verschwunden. In den Vordergrund tritt die Wucherung der Neuroglia und auch des echten Bindegewebes.

In diesem Narbengewebe finden sich die sogenannten Spinnenzellten. Auf den acuten Prozess weisen vor allem die Reste zerfallener Nerven, Pigmentschollen und krümlicher Detritus hin; dann Reste von Blutungen, ab und zu Körnerchenzellen und dergleichen. Schmaus unterscheidet drei Haupttypen anatomischer Krankheitsbilder, welche er als Zustände parenchymatöser Degeneration, Infiltration und Erweichung bezeichnet, je nach dem die eine oder die andere der genannten Veränderungen am meisten hervortritt.

Die in dieser Arbeit mitzuteilende Beobachtung betrifft einen Fall von acuter Myelitis cervicalis. Diese Form ist, wie schon oben erwähnt, eine grosse Seltenheit. In der mir zugänglichen Literatur konnte ich nur noch

zwei Fälle finden, deren Krankengeschichten ich hier kurz wiedergeben möchte.

Fall Nr. 1, mitgeteilt von Schiff.

Bei einem 19-jährigen Patienten stellten sich ganz plötzlich am 9. Krankheitstage des Verlaufes eines Abdominaltyphus folgende Erscheinungen ein.

Patient liegt kraftlos zusammengesunken im Bett und lässt fortwährend Urin und Stuhl unter sich. Sensorium frei, keine Schmerzen. Temperatur 38,5. Pulsfrequenz 120. Es besteht absolute motorische schlaffe Lähmung der unteren Extremitäten mit Erloschensein sämmtlicher Reflexe und nahezu vollkommene schlaffe Lähmung beiden oberen Extremitäten. Motorische Hirnnerven, Pupillenreaktion, Kopfbewegungen ohne Störungen. Ferner findet sich eine absolute Anaesthesie für alle Empfindungsqualitäten in allen Extremitäten, am ganzen Abdomen und Thorax, die sich nach oben bis zu einer Horizontallinie erstreckt, die vorn den 3. Rippenknorpel, hinten den processus spinosus des 2. Brustwirbels trifft.

Daneben bestand vollkommene Blasen- und Mastdarmlähmuug, und schliesslich waren alle Respirationsmuskeln bis auf das Zwerchfell und alle Bauchmuskeln gelähmt.

Nach diesem Befunde wurde die Diagnose auf Transversalmyelitis an der Grenze des 4—5 Cervicalsegments gestellt.

Bei der fünf Stunden vor dem Tode ausgeführten Lumbalpunction wurden 20 ccm. einer klaren Flüssigkeit entleert, welche keine Mikroorganismen enthielt.

Bei der mikroskopischen Uutersuchung ergaben sich 1. multiple, regellos in das Rückenmark zerstreute, kleine frische Blutungen; 2. haemorrhagische Infarcierung des Rückenmarks im unteren Abschnitte des 4 Cervicalsegementes, welche im Querschnitt fast die ganze graue Substanz zerstörte; 3. enorme Gefässerweiterungen und strotzende Füllung derselben im 5—8 Cervicalsegment; 4. vorgeschrittene Degeneration der Ganglienzellen der Vorderhörner, auch in den von Hyperaemie uud Blutung verschonten Segmenten des Rückenmarkes. Daselbst auch Quellung einzelner Axencylinder und Gliawucherung in den Randpartien der weissen Substanz; ausgedehnter Zerfallsherd in den Hinterstängen im unteren Drittel des 4-ten Cervicalsegmentes, besonders in einer dem Hinterhorn anliegenden Zone und Durchtränkung dieser mit einer Exsudatmasse; Mikroorganismen weder mikroskopisch noch durch Kultur nachzuweisen.

Krankengeschichte Nr. 2, mitgeteilt von Schmaus.

L. O., 19 Jahre alt, Student, stets gesund, erkrankte 19. Oktober an Angina. Am 30.Oktober früh 5 Uhr plötzlich auftretende Atemnot, bedingt durch die Lähmung der Atemmuskulatur. Status gegen 2 Uhr nachmittags Cyanose der Lippen und Wangen, im übrigen kein collabiertes Aussehen. Schlucken unbehindert, Augenbewegungen, Sehvermögen und Gehör sind intakt. Costale wie Zwerchfellatmung völlig gelähmt. Auch besteht Lähmung der Nackenmuskulatur; der Kopf kann nicht activ gedreht werden;

ferner ist actives Heben der Oberarme unmöglich, während die Unterarme und Hände, wenn auch schwach, noch bewegt werden können. Bewegung der Beine anscheinend unbehindert. Berührungsempfindungen sind an den Armen erhalten; Schmerzempfindung auf Nadelstiche erloschen.

Indes nahm in den nächsten 24 Stunden die Lähmung an den Armmen mehr uud mehr zu, zuletzt konnten auch die Hände nicht mehr bewegt werden; auch die Beine wurden paretisch.

Ueber das Verhalten der Reflexe wurde keine Notitz gemacht.

Allmählich machten sich die Zeichen beginnender Herzschwäche bemerkbar; es trat Oedem an den unteren Extremitäten auf; der Puls wurde unregelmässig und frequent. Am Morgen des 31. Oktober Puls 140, Temperatur zwischen 39 und 40. Am Abend 31. Oktober Exitus letalis.

Sektionsbefund nnd Mikroskopische Untersuchung.

Die weichen Häute des verlängerten Marks uud des ganzen Rückenmarks waren sehr hyperaemisch. Auf Durchschnitten in der Höhe des Hals-, Brust- und Lendenmarks zeigte sich die graue Substanz intensiv gerötet, besonders stark im Bereich der Vorderhörner, mit kleinen bis höchstens stecknadelkopfgrossen nicht abspülbaren Blutpunkten ziemlich reichlich durchsetzt; die weisse Substanz war ebenfalls gerötet und zeigte besonders an den Grenzpartien gegen die grauen Vorderhörner ähnliche Blutungen, wie die graue Substanz. Die Medulla oblongata zeigte auf dem Querschnitt ein analoges Verhalten. Mikroskopisch handelte es sich um eine haemorrhagische Myelitis mit ausgedehntem, völligem Untergang von Ganglienzellen, mässiger Quellung der Nervenfasern, aber ohne eigentliche Degeneration der letzteren.

Diesen beiden Beobachtungen reiht sich ein auf der Basler Klinik im Sommer-Semester 1907 beobachteter Fall an, der mir von Professor Gerhardt liebenswürdig zu Bearbeitung und Mitteilung überlassen wurde.

Krankengeschichte.

N. N., 51 Jahre alt, Küfer aus Baden.

Eintritt ins Krankenhaus am 27. Mai; exitus letalis am 28. Mai 1907.

Anamnese

Die Eltern sind gestortben: Mutter an Kiudbettfieber, Vater an Wassersucht, von acht Geschwistern starben ein Bruder an „Blutungen", eine Schwester an Brustkrebs; die übrigen leben uud sind gesund.

Patient will nie ernstlich krank gewesen sein. Vor 4 Jahren aber erlitt er durch Unfall eine Verletzung (Rippenbruch). In den letzten Jahren hatte der Patient manchmal über geringe rheumatische Beschwerden in den Füssen zu klagen. Das jetzige Leiden begann vor ca. 10 Tagen mit Zahnschmerzen, geschwollener rechter Backe und Kopfschmerzen; dann traten Genickschmerzen auf und stellte sich eine Lähmung im rechten Arm und rechten Bein ein. Seit zwei Tagen nun glaubt Patient auch eine geringe Schwäche auf der linken Seite zu beobachten. Patient kann

seit 5 Tagen den Urin nicht mehr lassen; heute Morgen wurde er katheterisiert. Stuhl ohne Beschwerden, zum letzten Mal gestern.

Status praesens.

Mittelgrosser, gutentwickelter Patient. Reichliches Fettpolster. Sensorium frei. Stimme leise, nicht heiser. Sprache langsam Keine deutliche Cyanose. Mund und Rachen ohne Besonderheiten. Processus mastoideus nicht druckempfindlich. Pupillen mittelweit, zeigen gute Reaktion auf Lichteinfall. Augenhintergrund ohne Besonderheiten. Halsorgane normal. Thorax symmetrisch gebaut, bewegt sich bei der Atmung gleichmässig. Lungen und Herz sind normal. Abdomen vorgewölbt. Ueber der linken Inguinalfalte einige Blasen mit serösem Inhalt, welche von der Verbrennung durch Kataplasmen herrühren. Blasengegend weist tympanitischen Percussionsschall auf.

Patellarreflexe sind beiderseits erhalten und gleichmässig, eher gesteigert, aber kein Patellarklonus, kein Fussklonus. Periost- und Sehnenreflexe in den oberen Extremitäten auslösbar, nicht deutlich verstärkt. Kremaster- und Bauchdeckenreflexe fehlen beiderseits. Vollständige motorische Lähmung auf der ganzen rechten Seite, ohne deutlich nachweisbare Spasmen. Patient hat mässige Kraft im linken Arm. Bewegungsfähigkeit und hohe Kraft des linken Beines ist gut. Feine Berührung überall prompt und richtig angegeben. Warm und kalt, spitz und stumpf am ganzen Rumpf und beiden Beinen nicht deutlich unterscheidbar. Beide Beine fühlen sich warm an. Patient aber hat das Gefühl von Kälte.

28/V. Patient klagt über Schweratmigkeit. Rechte Thoraxseite bewegt sich fast gar nicht. Abdominalatmung ist undeutlich. Ganze linke Seite ist nun auch gelähmt. Urin mit Katheter entnommen. Keine deutliche Veränderung in der Intensität des Urinstrahles. Patellar sehnenreflex beiderseits erhalten, desgleichen Achillessehnenreflex.

Temperatur 38,1. Puls 84. Respiration 20.

Mittags 2 Uhr: Nachdem Patient am späteren Morgen über grosse Mühe beim Sprechen geklagt hatte und ihm das Atmen sichtlich nur mit Anstrengung möglich war, auch cyanotische Verfärbung an Lippen, Nase und Ohren eingetreten war, verfiel er einem leichten Schlaf, aus dem er plötzlich erwachte und nach wenigen Atemzügen plötzlich starb.

Klinische Diagnose: Myelitis cervicalis acuta.

Sektion wurde am 29. Mai 1907 ausgeführt.

Auszug aus dem Sektionsprotokoll.

Grosse kräftige Leiche mit gut entwickelter Muskulatur und gutem Ernährungszustand. Die Lungen sind etwas emphysematös, zeigen vermehrten Blutgehalt, sonst normal. Das Herz etwas vergrössert und schlaff. Die Mitralisklappe wenig verdickt. Die Aorta ascendens zeigt die Atheromatose in geringem Grade. Coronargefässe weit, mit vereickter Wandung. Nieren nicht verändert, zeigen reichliche Fettkapsel. Die Schleimhaut des Nierenbeckens ist sehr blutreich und mit zahlreichen kleinsten Haemorrhagien besetzt. Leber nicht vergrössert, normal. Dünn-

darm und Pankreas ohne Besonderheiten. Magenschleimhaut mit multiplen kleinsten Blutungen besetzt.

Basale Hirngefässe o. B., Seitenventrikel von entspechender Weite. Ependyim weist normale Consistenz auf. Plexus ist ziemlich Blutreich· III. und IV Ventrikel o. B. Die Hirnsubstanz ist gut dnrchfeuchtet, von mittlerem Bluttgehalt.

Rückenmark. Dura und weiche Haute sind o. B. Von aussen zeigt das Rückenmark normale Consistenz. Im obersten Cervicalmark in der linken Hälfte, namentlich nach vorn hin, ist ein reichlich bohnengrosser haemorrhagischer Herd vorhanden; von da aus ist das ganze Cervicalmark erweicht. Das übrige Rückenmark ist o. B.

Bakteriologischer Befund.

Culturell wuchsen Staphylococcen, daneben fanden sich kleine, an Diphteriebacillen erinnerende plumpe Stäbchen mit etwas verdickten Enden, sowie vereinzelte Streptococcen.

Anatomische Diagnose.

Myelitis cervicalis. Hyperemie der Bauch- und Brustorgane. Dilatatio cordis.

Mikroskopische Untersuchung des Rückenmarks.

Technik.

Nachdem das Rückenmark mit Müller'scher Flüssigkeit behandelt wurde, wurde es in Segmente zerschnitten; im Alkohol in steigender Concentration gehärtet und daraufhin in Celloidin eingebettet.

Von Färbemethoden kamen zur Verwendung:

1. Haemotoxylin-Eosin.
2. Weigert'sche Markscheidefärbung.

Wir wollen zuerst jedes einzelne Segment beschreiben, um später eine kurze Zusammenfassung des mikroskopischen Befundes zu geben.

1 Segment.

Makroskopisch seht man an den Weigert'schen Praeparaten hauptsächlich die linke Hälfte des Markes entfärbt. Die degenerierteu Partien liegen in der Gegend des linken Pyramidenvorderstranges Grundbündels undGower'sehen Stranges. Pyramidenseitenstrang derselben,Seite ist auch stark lädiert, aber nicht in solchem Grade wie die oben erwähnten Teile. Auf der rechten Seite ist ebenfalls der Pyramidenvorderstrang vernichtet, mit Ausnahme einer Partie, welche dem Vorderhorn unmittelbar anliegt. Das Grundbündel und Pyramidenseitenstrang dieser Seite sind ziemlich gut erhalten.

Mikroskopische Untersuchung: Die Graue Substanz ist links nicht gut unterscheidbar, auf der rechten Seite zeigt sie normales Aussehen.

Links in der Gegend zwischen dem Vorder- und Hinterhorn sieht sieht man multiple kapillare und grössere Haemorrhagien, welche in zer-

störter weisser Substanz liegen. Diese Hemorrhagien erstrecken sich bis zur Oberfläche des Rückenmarks. In den erkrankten Partien des Rückenmarks ist das Gewebe, besonders um die Gefässe herum, kleinzellig infiltriert; ebenso sind die adventiellen Scheiden mit polynucleären Leucocyten angefüllt. In der nächsten Umgebung der entzündlichen Herde sind die Gefässe erweitert und strotzend mit Blut gefüllt. In den degenerierten Partien des Markes sind Nervenfasern und Markscheiden teils verdickt und gequollen, teils ganz zu Grunde gegangen, so dass sie eine homogene oder gekörnte Masse darstellen. Die Axencylinder sind in den Randpartien des Markes bis zum fünffachen des normalen verdickt.

Die Ganglienzellen des linken Vorderhorns sind an den gefärbten Praeparaten teils geschrumpft, teils stark gequollen. Die geschrumpften Zellen sind stark mit Farbe imprägniert; in den übrigen Teilen der grauen Substanz ohne erkennbare Veränderungen. Die Meningen sind normal.

2. Segment.

Das zweite Segment ist besser erhalten als das erste. Makroskopisch sieht man an den Weigert'schen Praeparaten keine Veränderungen.

Mikroskopisch ist folgendes zu finden:

Die Grenzen der grauen Substanz sind gut unterscheidbar. Die Haemorrhagien sind nirgends vorhanden. Die Veränderungen an den Gefässen sind wenig ausgesprochen, am meisten im linken Seitenstrang und Grundbündel, und zwar besonders an der Grenze gegen die graue Substanz. An diesen Stellen sieht man gequollene und verdickte Nervenfasern.

Die Meningen sind normal.

3. Segment.

Das dritte Segment ist stärker geschädigt als die beiden ersten Segmente; die Veränderungen betreffen wiederum am meisten die linke Hälfte und die vorderen Partien. Die Vorderseitenstränge sind auf beiden Seiten fast vollständig vernichtet. Im rechten Vorderseitenstrang ist eine kleine Partie an der Grenze der grauen Substanz und neben der vorderen Commissur erhalten geblieben. Auf der linken Seite sind ausserdem Grundbündel, Pyramiden- und Kleinhirnseitenstrang schwer laediert. Die übrige Substanz des Markes ist weniger getroffen. Am besten sind die Hinterstränge erhalten.

Auf der linken Seite, besonders im vorderen Abschnitt derselben, sieht man Haemorrhagien, welche in die weisse Substanz erfolgt sind. Im Bereich der Haemorrhagien ist die Marksubstanz im hohen Grade zerstört.

Die Meningen sind normal.

4. Segment.

Auch das vierte Segment zeigt im grossen und ganzen ein analoges Bild; nur der Zerfall der Nervensubstanz ist stärker ausgeprägt als bei dem vorigen Segment. Hier sind am stärksten der linke vordere und seitliche Abschnitt des Markes (Pyramidenvorder- und Seitenstrang, Grundbündel) geschädigt, während die Hinterstränge und der rechte Seitenstrang keine Anomalien erkennen lassen.

Haemorrhagien und Infiltrationen sind am stärksten links an der Grenze der weissen und grauen Substanz ausgesprochen; andererseits lässt sich in den peripherstenTeilen, namentlich in der Gegend des Kleinhirnstranges verfolgen, wie die Quellungserscheinungen unter der Pia am stärksten ausgeprägt sind und nach innen abnehmen.

5. Segment.

Das fünfte Segment zeigte makroskopisch keine degenerativen Erscheinungen. Es ist mit Flüssigkeit durchtränkt, beim Schnitt zerrissen und zerklüftet. Auch mikroskopisch treten die entzündlichen Erscheinungen beinahe ganz zurück. Nur in der Umgebung des Cervicalkanals und der anliegenden Teile der Hinterstränge sieht man gequollene, verbreiterte und kleinzellig infiltrierte Gefässcheiden; an den eigentlichen nervösen Gebilden keine entzündlichen oder degenerativen Prozesse.

6. — 8. Segment, ebenso das 12. lassen weder makroskopisch noch mikroskopisch sichere Veränderungen erkennen.

Medulla oblongata.

Es wurde noch ein Teil von Medulla oblongata untersucht.

Die Blutgefässe sind stark erweitert und strotzend mit Blut gefüllt. An dem peripheren dorsalen Abschnitt neben der Medianlinie sieht man an 2 Stellen geringe Blutaustritte um die Gefässe herum. Die Nervensubstanz ist etwas aufgelockert, sonst gut erhalten.

Kurze Zusammenfassung des mikroskopischen Befundes.

Fassen wir den hauptsächlichen Befund zusammen, so finden wir, dass zwei ziemlich zircumscripte Herde vorhanden sind. Der eine liegt im ersten Cervicalsegement in der Gegend des linken Pyramidenvorder- und Seitenstranges; auch der Kleinhirnseitenstrang, das Gower'sche Bündel derselben und der Pyramidenstrang der rechten Seite sind an den entzündlichen und degenerativen Erscheinungen in hohem Grade beteiligt.

Der zweite Herd liegt auch in der linken Hälfte des Rückenmarks und erstrekt sich auf das dritte und vierte Segment. Hier sind Pyramidenvorderstränge beider Seiten zerstört, wobei der rechte Vorderstrang an der Peripherie und an der vorderen Commissur kleine Partien gut erhaltener Substanz zeigt. Das linke Grundbündel, der Pyramidenseitenstrang, Teile von Kleinhirnseiten und Gower'schen Strang sind vernichtet.

Man sieht an diesen Stellen diffuse kleinzellige Infiltration, welche aus polynucleären Leucocyten besteht; des weiteren finden wir neben der diffusen Infiltration

Zellansammlungen in der Wand der Blutgefässe, sowie in dem unmittelbar anliegenden Gewebe.

Die Nervenfasern befinden sich im Zustande der Degeneration; an einigen Stellen ist das Nervengewebe ganz zu Grunde gegangen. Die Ganglienzellen sind an den oben erwähnten Stellen lädiert: geschrumpft und teils gequollen.

Die Hämorrhagien sind im ersten, dritten und vierten Segment zu finden; sie sind in die weisse Substanz erfolgt. Das Nervengewebe ist im Bereich der Blutungen stark verändert. Diese Blutungen sind klein, auf die Umgebung der Gefässe beschränkt und nur im entzündlichen Gebiete zu finden.

Die Entzündung betrifft hauptsächlich die weisse Substanz und greift auf die graue über. Am stärksten sind die Entzündungserscheinungen ausgeprägt um die Gefässe, welche von der weissen in die graue Substanz hinziehen.

Durch die Lokalisation steht die Entzündung in unserem Falle im ausgesprochenen Gegensatz zu der Poliomyelitis anterior, bei welcher der entzündliche Prozess ganz vorwiegend auf die graue Substanz beschränkt ist. Und wenn die Poliomyelitis anterior neuerdings von P. Marie, Goldscheider u. a. einfach als metastatische Entzündung aufgefasst wurde, deren Lokalisation nur durch die Anordnung der Gefässe bedingt sei, so ist unser Fall ein Beispiel dafür, dass der Entzündungsherd im Rückenmark sich ausbreiten kann unabhängig von dem Verbreitungsbezirk der einzelnen Arterien.

Epikrise.

Fassen wir die Anamnese, den Krankheitsverlauf und pathologischen Befund zusammen, so finden wir, dass bei einem früher gesunden Manne, nachdem einige Tage lang Prodrome vorausgegangen, sich zuerst eine rechtseitige Lähmung einstellte, bald darauf, ca. 2 Tage vor dem Eintritt ins Krankenhaus, kam eine Schwäche auf der linken Seite hinzu, welche sich, nachdem der Patient ins Krankenhaus übergeführt war, im Laufe von 24 Stunden zur vollständigen linksseitigen Lähmung steigerte. Beim Eintritt in die Klinik war die Atmung ganz normal, aber

schon am folgenden Tage konnte man eine rechtsseitige Thoraxlähmung und Lähmung des Zwerchfells konstatieren. Infolge dieser Lähmung der Respirationsmuskeln konnte der Patient nur mit grosser Mühe und Anstrengung atmen. Bald trat cyanotische Verfärbung an Lippen, Nase und Ohren ein und Patient starb plötzlich, vermutlich an Atmungslähmung.

Der ganze Krankheitsverlauf war subcut, da nach Angaben des Patienten die ersten Krankheitserscheinungen sich ca. 10 Tage vor dem Eintritt in die Klinik einstellten. Die Prodromalerscheinungen bestanden in Kopf- und Genickschmerzen;ausserdem machte sich schon im Anfange der Erkrankung die Blasenlähmung geltend, welche wir nach Leyden und Goldscheider als prodromales Symptom betrachten können.

Ob die Schmerzen und Schwellung, welche der Pat. nach seiner Angabe vor den übrigen Erscheinungen in der rechten Kiefergegend hatte, etwa als sensibler Reiz oder vasomotorische Störungen aufzufassen sind, liess sich nachträglich nicht mehr entscheiden.

Die Temperatur war nicht hoch (38,1). Die Pulsfrequenz 84.

Die Reflexe verhielten sich in folgender Weise: Bauchdecken- und Kremasterreflexe fehlen beiderseits. Periost- und Sehnenreflexe an den unteren Extremitäten beiderseits erhalten, gleichmässig, eher gesteigert, zeigen aber keinen Klonus. Die Reflexe in den oberen Extremitäten sind ebenfalls auslösbar, ohne deutlich verstärkt zu sein. Das Vorhandensein der Reflexe an den oberen und unteren Extremitäten ist wohl erklärlich durch die Integrität des unteren Cervical- und übrigen Teiles des Markes, da in unserem Falle nur obere Segmente des Cervicalmarkes lädiert waren.

Die zu Ende des Lebens eintretenden Respirationsstörungen, welche in einer Lähmung der Thoraxmuskulatur und des Zwerchfells bestanden, werden sehr gut durh die Zerstörung des oberen Cervicalmarks und speziell des vierten Segmentes erklärt, wo, wie bekannt, der Phrenicuskern gelegen ist. Die Sensibilität war in

unserem Falle im allgemeinen wenig geschädigt, was mit dem pathologisch-anatomischen Befunde übereinstimmt: die Hinterstränge waren gut erhalten. Es bestand nur am Thorax und beiden Beinen geringe Thermoanästhesie und geringe Abstumpfung des Schmerzgefühls, sonst wurde die feine Berührung prompt und richtig angegeben. Ausserdem hatte der Patient abnorme Sensationen in den Beinen: er hatte das Gefühl von Kälte, während die Beine sich warm anfühlten.

Wenn wir uns jetzt zum pathalogisch-anatomischen Befund wenden, so finden wir keine wesentlichen Veränderungen an den inneren Organen unseres Patienten.

Das Rückenmark zeigte bei der Sektion eine Erweichung und Hämorrhagie in der linken vorderen Hälfte des oberen Cervicalmarks; das übrige Mark und seine Häute waren normal.

Bei der Sektion konnte man nicht mit Sicherheit die Herkunft des hämorrhagischen Herdes bestimmen. Diese Entscheidung sollte die mikroskopische Untersuchung bringen.

Die im Rückenmark vorkommenden Haemorrhagien können verschiedenen Ursprungs sein.

So unterscheiden v. Leyden und Goldscheider folgende Formen der Rückenmarksblutungen:

1. Traumatische Blutungen.
2. Spontane Blutungen.
3. In pathologisch veränderte Substanz, beziehungsweise Geschwülste erfolgte Blutungen.
4. Blutungen bei Laesionen des Rückenmarks durch plötzlich verminderten Luftdruck (Caissonlähmung)

Die erste und vierte Möglichkeit der Blutung kam hier nicht in Betracht, wohl aber müssen wir die Möglichkeit einer spontanen Haematomyelie mit sekundärer Entzündung und Erweichung der umgebenden Rückenmarksubstanz berücksichtigen, so dass es sich für uns um die Frage handelte, was für eine primäre Erkrankung in diesem Falle vorlag: acute haemorrhogische Myelitis oder spontane Blutungen mit nachfolgender sekundärer Entzündung der Rückenmarksubstanz? Wenn es auch nicht

immer möglich ist diese Frage mit Sicherheit zu entscheiden, da in beiden Fällen, zumal bei längerer Krankheitsdauer selbst das mikroskopische Bild dasselbe sein kann, so sprachen doch in unserem Falle schon die Multiplicität, die Lokalisation der Blutungen in der weissen Substanz des Markes und die geringe Ausdehnung der einzelnen Herde für sekundäre Natur dieser Haemorrhagien; denn den spontanen Blutungen ist im allgemeinen mehr die Längsausbreitung und die Lokalisation in der grauen Substanz eigentümlich. Auch die Anamnese und der Krankheitsverlauf (Prodromale Erscheinungen und subacuter, leicht ferbriler Verlauf) wiesen mehr auf primäre Myelitis hin. Beweisend für diese Auffassung war das Ergebnis der mikroskopischen Untersuchung: es fanden sich deutlich alle Stadien der acuten Myelitis, und die Blutungen waren auf das Zentrum der myelitischen Herde beschränkt. Es handelt sich also in unserem Falle um eine typische acute cervicale Myelitis, bei welcher der haemorrhagische Charakter der Entzündung nur auffallend stark hervortrat.

Die Frage nach der Aetiologie unseres Falles muss offen gelassen werden. Wenn auch Fieber und Fehlen anderer Ursachen wahrscheinlich machen, dass es sich um eine Infektion oder Intoxikation handelte, so fehlt der sichere Beweis dafür; denn das Ergebnis der bakteriologischen Untersuchung (Nachweis von Streptoccocen und Staphylococcen) lässt sich kaum verwerten, da das zu untersuchende Material der Leiche entnommen worden ist.

Zum Schluss erfülle ich die angenehme Pflicht, meinem hochverehrten Lehrer Herrn Prof. Gerhardt, für die gütige Ueberweisung des Themas und des Materials meinen aufrichtigen Dank auszusprechen,

Literatur.

1. v. Leyden. Klinik der Rückenmarkskrankheiten, Bd. II 1875.
2. Harless. De myelitide. Inaugural-Dissertation. Halae, 1814.
3. Kloss. De myelitide. Halae, 1820.
4. Ollivier. Traité des maladies de la moëlle épinière 1828—1835.
5. Abercrombie. Krankheiten des Gehirns und Rückenmarks. Deutsch von G. van der Busch, 1829.
6. Dujardin-Beaumetz. De la myélite aiguë. Paris, 1872.
7. Hayem. Des hémorrhagies intrarachidiennes. Paris, 1872.
8. Charcôt. Leçons. De la compression lente de la moëlle épinière. Paris, 1873.
9. Hasse Krankheiten des Nervensystems. 2. Aufl. 1869.
10. Engelke. Beiträge zur Pathologie der acuten Myelitis. Inaug.,-Dissertation. Zürich, 1867.
11. Fromann. Untersuchungen über die normale und pathologische Anatomie des Rückenmarks. 1864—1867.
12. Mannkopf. Tageblatt der Naturforscherversammlung in Hannover 1865, und Berliner Klinische Wochenschrift, 1864. Nr. 1.
13. Brown-Séquard. Lectures.
14. Lockhart-Chlark. Tatal case of acute progressive sofstening etc. Lancet, 1868.
15. v. Leyden. Myelitis acuta Referat auf dem 19 Kongress für innere Medizin. Berlin, 1901.
16. Redlich. Neuere Arbeiten über acute Myelitis. Zusammenfassendes Referat. Zentralblatt für allgemeine Pathologie und pathologische Anatomie. Bd. 9, 1898.
17. Mager. Ueber acute Myelitis. Arbeiten aus dem neurologischen Institut der Universität Wien. Herausgegeben von Obersteiner. Heft 7, 1900.
18 Potzter. Contribution à l'étude des Myélitis infféctieuses, Thése de Paris, 1896.
19. Grasset et Vaillard. Les Myélites infféctieuses. II Congrès de méd. interne. Bordeaux, 1895.
20. Marinesco. Résumé du rapport sur la nature et le traitement de la myélite aiguë. XIII. Congrès International de Médicine. Paris, 1900. Section de Neurologie. Referat: Neurologisches Zentralblatt, 1900]
21. Schiiff. Myelitis haemorrhagica acutissima transversalis. Archiv für klinische Medizin, LXVII.

22. Curschmann. Bemerkungen über das Verhalten des Nervensystems bei acuten Infectionskrankheiten. Verhandlungen des 5. Kongresses für innere Medizin.
23. de Gueldre et Sano. Myélite aiguë d'origine blennorrhagique. Extrait des annales de la Société de Méd. d'anvers. Referat in Schmidt's Jahrbüchern, Nr. 273.
24. Dufour. Des méningo-myélites blennorrhagiques. Thèse de Paris, 1889.
25. Hayem et Parmentier. Contribution à l'étude des manifestations spinales de la blennorrhagique. Rev. de méd. 1888.
26. v. Leyden. Ueber gonnorrhoische Myelitis. Zeitschrift für klinische Medizin. XXI, 1892.
27. Raymond. Les complications de la blennorrhagie. Gaz. de hôp. 1891.
28. Minor. Referat. Neurologisches Zentralblatt. 1893.
29. Leyden und Goldscheider. Die Krankheiten des Rückenmarkes und Medulla oblongata. Nothnagels Handbuch, Bd. X.
30. Evan. A case of acute transversal Myelitis. The Lancet, 22. IX. 94.
31. v. Strümpell. Referat auf dem 19. Kougress für innere Medizin. 1901.
32. Hochhaus. Ueber Myelitis acuta. Deutsche Zeitschrift für Nervenheilkunde. 1899.
33 Schmaus. Zur patal. Anatomie der Landryschen Paralyse. Sitzungsberichte der Gesellschaft für Morphologie und Pathologie in München 1892, Heft I.
34. Brush. Puerperal Myelitis. Ref. im Zentralblatt für innere Medizin. 1898, Nr. 27.
35. Babes et Vernali. Des Myélites infécticuses. Archiv des sciences méd. 1896.
36. Fürstner. Zur Kenntniss der acuten dessiminierten Myelitis. Neurologisches Zentralblatt. 1899.
37. Oppenheim. Lehrbuch der Nervenkrankheiten. Berlin, 1898.
38. Douglas und Singer. The Pathology of so called myelitis. Brain, 1902.
39. Ritter. Disscussion auf dem 19. Kongress für innere Medizin. Berlin, 1901.

40. Albrecht und Ghon. Ueber die Aetiologie und pathologische Anatomie der Meningitis cerebrospinalis epidemica. Wiener Klin. Wochenschrift, 1901, Nr. 41.
41. Weichselbaum. Handbuch der pathogenen Mikroorganismen. Jena, 1903, Lieferung 13 und 14.
42. Schmaus. Vorlesungen über die pathologische Anatomie des Rückenmarks. Wiesbaden, 1991.
43. Levier. Beiträge zur Pathologie der Rückenmarksapoplexie. Inaug.-Diss. Bern, 1864.
44. Doer. Die spontane Rückenmarksblutung (Haematomyelie) Inaug.-Diss. Zürich, 1906. Deutsche Zeitschrift für Nervenheilkunde, Bd. 32, Heft 1.
45. Minor und Flatau. Pathologische Anatomie des Zentralnervensystems, 1904.
46. v. Leyden. Ein Fall von Haematomyelie. Zeitschrift für klin. Medizin. Bd. 13, Heft 7, 1887.
47. Goldscheider und Flatau. Experimentelles über Haematomyelie. Zeitschrift für klin. Med. Bd. 31, 1896.
48. Minor. Zentrale Haematomyelie. Archiv für Psychiatrie, 1892.
49. Schmaus. Beitrag zur Kasuistik der acuten haemorrhagischen Myelitis, Myelitis bulbi und Landry'schen Paralyse. Beiträge zur path. Anatomie und allgemeinen Pathologie. Herausgegeben von Ziegler. Bd. 37, Heft I